

眼科救急のお話

河野眼科 河野克仁

広島市医師会 千田町夜間急病センター 内科・眼科

朝まで待つのが不安なときに…、安心して診療を受けられます



広島市医師会千田町 夜間急病センター(内科・眼科)

広島市中区千田町3丁目8番6号
TEL 082-504-9990
FAX 082-504-9991

広島市医師会千田町 夜間急病センター(内科・眼科)基本方針

- 内科(15歳以上)と眼科の急病者を診療します。
- 原則として応急処置のみを行います。
- 救急車では当センターには受診できません。
- 検査や入院が必要な方には入院が可能な病院を紹介いたします。
- 薬の処方原則1日分しかお出しできません。
- 翌日以降の昼間にかかりつけ医の診療を受けて下さい。

広島市医師会千田町 夜間急病センター(内科・眼科) 来院患者数

平成23年7月

	内科	眼科	計
合計	359	271	630

診療案内

診療科目
内科(15歳以上) 眼科

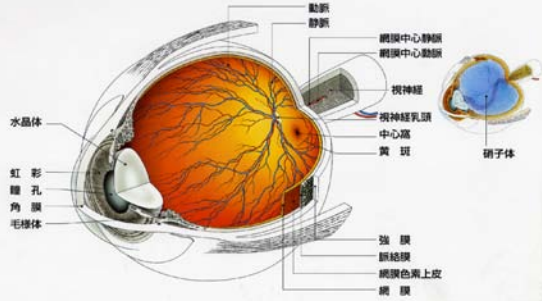
診療時間
土日祝含む毎日
受付/19:30~22:30
休診/年末年始(12月31日~1月3日)

診療担当医
広島市医師会 医師
広島県眼科医会 医師

駐車場有
● 案内標識 ※目印にしてお越しください。
電車…「広電本社前」下車徒歩3分
バス…「広電バス(南幸橋)」下車徒歩5分
広島バス「広電前」下車徒歩3分

はじめに

眼球立体断面図

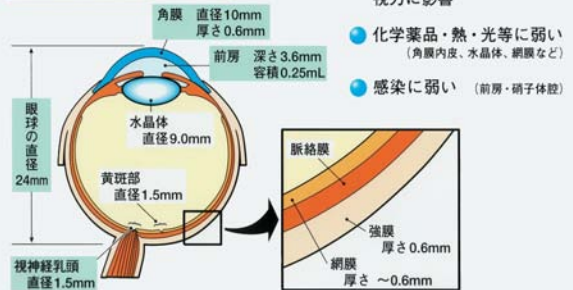


Santen

1. 眼科手術の特異性 (1) 眼組織

眼球は「小さな宇宙」 複雑かつ精緻な直径約24mmの球体

眼球的解剖と主なサイズ



1. 当日受診が必要な眼の病気

- 1) 穿孔性外傷と薬物外傷
- 2) 緑内障発作
- 3) 突然の視力低下
- 4) 外傷性視神経症
- 5) 涙小管断裂
- 6) 動眼神経麻痺

眼科救急の分類

1. 当日受診が必要な眼の病気
2. 今すぐではないが、なるべく早めの受診が必要な疾患
3. 重症ではないが、痛みのため救急受診が多い疾患
4. 明日まで待てる疾患
5. その他

1. 当日受診が必要な眼の病気

1) 穿孔性外傷

眼球が切れたり、裂けたりした場合→暖かい涙？

疼痛と重症度は比例しない。草刈り機。

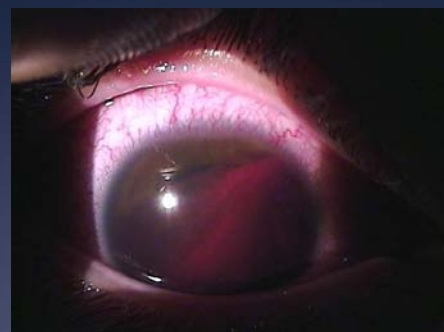薬物外傷

眼にアルカリ、酸等が入った場合(浴室洗剤、バッテリー液等)
→必ず5分間以上流水で洗顔を要す

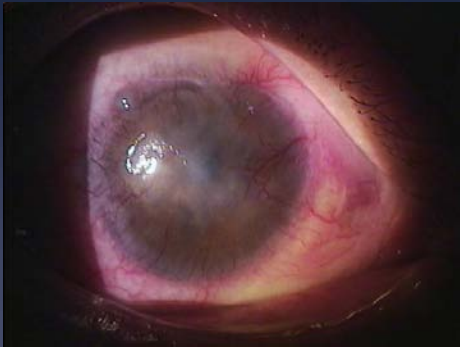
アルカリ性薬剤: 水酸化ナトリウム(化学の実験)、消石灰(グラ
ンドのライン引き)、セメント(固まる前)、トイレ用洗剤など

鈍的眼外傷

高校生男子 バドミントンシャトルcock



アルカリ眼外傷(陳旧例)



1. 当日受診が必要な眼の病気

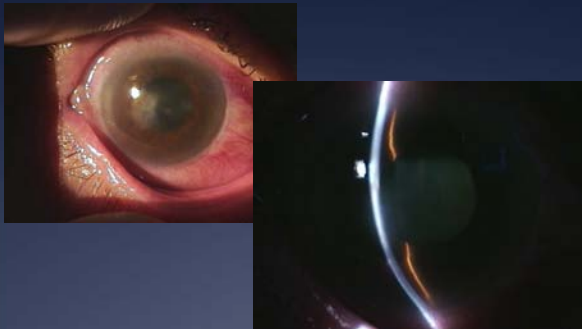
1)穿孔性外傷と薬物外傷

2)緑内障発作

視力低下、瞳孔の拡大、頭痛、眼痛が強く嘔吐したりする場合

治療:グリセオール点滴、サンピロ点眼、
レーザー虹彩切開術、白内障手術

急性緑内障発作



毛様充血、対光反応消失(散瞳)、角膜浮腫、視力低下

1. 当日受診が必要な眼の病気

1)穿孔性外傷と薬物外傷

2)緑内障発作

3)突然の視力低下

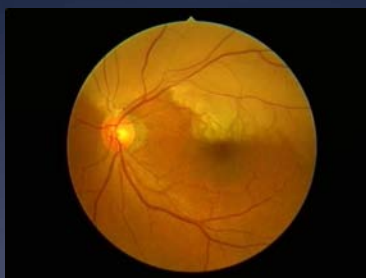→網膜中心動脈閉塞症

何時何分から見えなくなった。充血・疼痛なし。

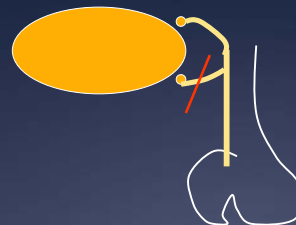
発症後数分〜10数分が勝負。

血栓溶解剤点滴、前房穿刺、高気圧酸素療法

網膜中心動脈閉塞症

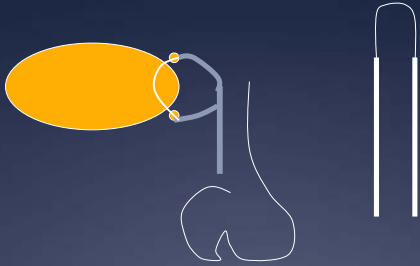


涙小管断裂



涙小管をつながずに皮膚縫合されてしまうと、翌日でも涙小管の同定が困難になるため、涙小管の断裂が疑われたら即日専門医に紹介

N-ST挿入し縫合



外傷性視神経症(視束管骨折)

原因:鈍的外傷/眉毛部外側

症状:視力低下(意識不明では確認困難)

直接対光反応:消失

間接対光反応:正常

Swinging Flashlight Test:陽性

(RAPD=relative afferent pupillary defect)

対応:眼科と脳神経外科に緊急受診

外傷性視神経症(視束管骨折)

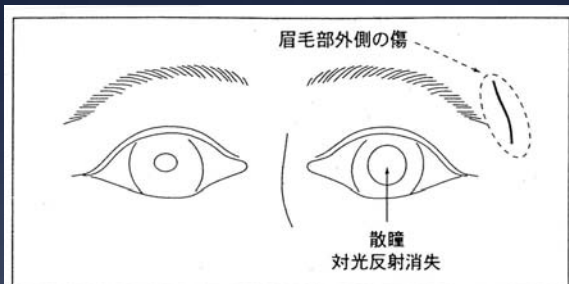


図8 外傷性視神経症(視束管骨折)
眉毛部外側の傷と対光反射の消失(散瞳).

2. 今すぐではないが、なるべく早めの受診が必要な疾患

急に黒いものが無数に飛び出したとか、視野の一部がしだいに見えにくくなってきた等の症状がある場合。

→**網膜剥離**:眼の中の網膜(眼をカメラにたとえるとフィルムにあたる場所)が剥がれてきている可能性があります。

何はさておいても今すぐに眼科を受診しなければならないかといえば、そうでもありません。網膜剥離が広がらないようにするために安静を保ち、なるべく早い時期に眼科を受診することが必要です。

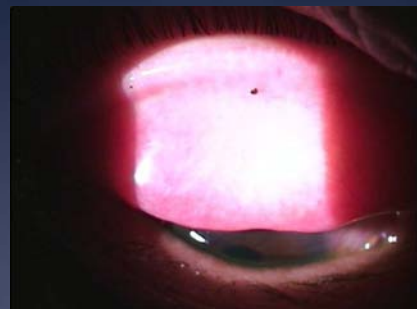
3. 重症ではないが、痛みのため救急受診が多い疾患

1)まぶたの裏とか黒目の上に何か異物が入った場合

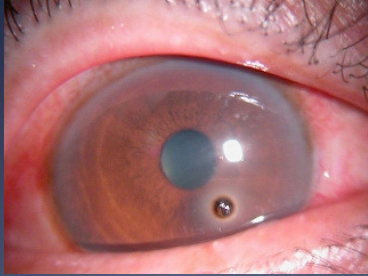
2)紫外線によって、あるいは溶接の光を見て黒目に傷がついた場合

3)コンタクトレンズによって黒目に傷がついた場合

眼瞼結膜異物



角膜鉄片異物



4. 明日まで待てる疾患

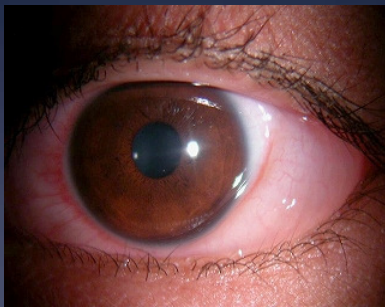1) 結膜浮腫

眼球結膜がゼリー状に急激に膨れてきた場合

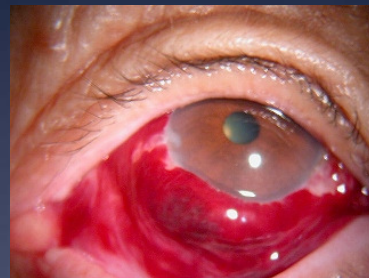2) 結膜下出血

痛みが無く、見え方にも変わりがないのに、白眼が真っ赤になり、うさぎの眼のようになった場合

急性結膜浮腫



結膜下出血



5. その他

動眼神経麻痺

症状: 複視、眼瞼下垂など

他覚所見: 外斜視、眼瞼下垂、散瞳

上転、内転、下転障害

※ 脳動脈瘤破裂の危険→すぐに脳外科へ

※ 脳動脈瘤でなければ、ゆっくり精査